Ueber

einen ungewöhnlichen Fall

von

multipler Ostitis.

Inaugural - Dissertatation

von

Josef Temme

approb. Arzt.

Mit einer Tafel.

MÜNCHEN 1882.

Königl. Hof- und Universitäts-Buchdruckerei von Dr. C. Wolf & Sohn.

Ueber

einen ungewöhnlichen Fall

von

multipler Ostitis.

Inaugural - Dissertatation

von

Josef Temme

approb. Arzt.

Mit einer Tafel.

MÜNCHEN 1882.

Königl. Hof- und Universitäts-Buchdruckerei von Dr. C. Wolf & Sohn.

Digitized by the Internet Archive
in 2026

https://archive.org/details/IA41554608_0187

Vorliegender Fall von multipler Ostitis, welchen mir zur Bearbeitung zu übergeben Herr Dr. Helferich die Güte hatte, wurde längere Zeit in der hiesigen chirurgischen Poliklinik behandelt. Der uns interessirende Krankheitsprocess selbst ist zwar nicht beobachtet, da derselbe schon vor Jahren abgelaufen, und es ist auch über den Verlauf desselben nur wenig Sicheres aus den sich theilweise widersprechenden Angaben der Patientin und ihrer Eltern zu ermitteln, doch dürften auch die Residuen dieses Processes, diese enormen Deformitäten, welche derselbe an so vielen Stellen des Knochensystems und der äusseren Decken zurückgelassen hat, noch hinreichendes Interesse bieten, um den Fall zum Gegenstande einer genaueren Beschreibung zu machen, sowie die Aetiologie und Entstehungsart der vorhandenen Veränderungen zu eruiren.

Hören wir zunächst die Krankengeschichte: Clara B. ist eine jetzt 28jährige Person, die sich, abgesehen von den durch die multiplen Knochendeformitäten erzeugten Unannehmlichkeiten, eines allgemeinen Wohlbefindens erfreut. Ihr Vater lebt und ist gesund. Er will nie an einer Affection gelitten haben, die man für luetisch halten könnte, auch im Uebrigen will er nie ernstlich krank gewesen sein. Von Seiten der Mutter kann ebenfalls nichts der Lues Verdächtiges aufgefunden werden, ausser dass sie zweimal abortirte und ihre zahlreichen Kinder meist im ersten Lebensjahre starben. Sie starb diesen Winter, 65 Jahre alt, an einem Carcinoma corporis uteri.

Als Kind war Patientin stets schwächlich, neigte zu Ohnmachten, blieb im Wachsthum zurück und hatte geschwollene Drüsen am Halse. Von acuten Kinderkrankheiten gibt sie an, nur die Masern durchgemacht zu haben im 5. oder 6. Jahre und im Anschluss an diese in Folge einer Augenentzündung eine Zeitlang blind gewesen zu sein. Doch stellte sich das Sehvermögen später in befriedigendem Maasse wieder her.

Im 9. Lebensjahre bekam sie Schmerzen im linken Fusse, zwar ging sie noch einige Zeit umher, doch bald musste sie sich ganz niederlegen. Der hinzugerufene Arzt bemerkte bald eine Biegsamkeit des Unterschenkels und legte einen festen Verband an, aber obgleich Patientin denselben Monate lang trug und dabei ruhig im Bette lag, konnte doch nicht verhindert werden, dass der Unterschenkel sich fast rechtwinklig nach hinten umbog.

Es geschah dies ganz allmählig, ohne dass ausser einer geringen Schwellung etwas Besonderes bemerkt wurde. Erst als die Verkrümmung eingetreten war, abscedirte der Unterschenkel an mehreren Stellen.

Etwa 2 Jahre später wurde sie einmal am rechten Arm in die Höhe gehoben, dabei krachte es, der Oberarm wurde schmerzhaft und konnte nicht mehr gehoben werden. Einige Wochen nach der Verletzung brach der Arm auf und eiterte lange, ebenso brach nach einiger Zeit das Ellenbogengelenk auf und eiterte. In einem der folgenden Jahre stürzte sie aus dem Bette und „fiel sich die linke Schulter aus.“

Nach einander bildeten sich dann Anschwellungen an allen Extremitäten und gingen nach mehr wenig langer Zeit in Eiterung über, die theilweise Jahre lang andauerte.

Aehnliches geschah an der Stirn, und erst im 21. Jahre waren alle Stellen geheilt nach dem Gebrauche von Soolbädern, Heilbrunner-Wasser, und der verschiedensten, nicht angebbaren, Medicamente.

Im 17. Lebensjahre soll eine Gesichts- und Kopfrose aufgetreten sein, welche auch die Augen ergriff und das Sehvermögen angeblich wesentlich verschlechterte.

Gemäss diesen Angaben finden sich denn auch beträchtliche Difformitäten und Narben am ganzen Körper.

Im Gesicht befindet sich zur linken Seite der Nase bis in die Gegend des äussern Augenwinkels reichend, aber immer etwa 2 Finger breit vom untern Lid entfernt eine verschiebliche Narbe, die sich über den flachen Nasenrücken hinweg nach der rechten Wange hinzieht und von der Nasenwurzel auf die Stirn übergeht. Das Stirnbein ist von der Nasenwurzel bis zur Coronarnaht, von der Gegend des einen Tuber frontale zum andern, mit adhaerentem, weissem, theilweise sehnig glänzendem Narbengewebe bedeckt. Die Behaarung fehlt innerhalb der angegebenen Grenzen vollständig. Die Oberfläche des Stirnbeins ist uneben, es finden sich an einigen Stellen flache Erhabenheiten, an anderen Vertiefungen mit allmählig und glatt abfallenden Rändern von verschiedener Grösse und meist ca. 2 mm Tiefe. Die grösste und auffallendste dieser Vertiefungen, etwa 5 cm lang, $1^1/_2$ cm breit, erstreckt sich vom innern Augenwinkel des rechten Auges nach aus- und aufwärts. —

Das rechte Auge zeigt eine diffuse, besonders an der Aussenseite deutliche Hornhauttrübung, einzelne hintere Synechien, einzelne punktförmige Verdickungen der vordern Kapsel, Glaskörpertrübungen, ein kolossales Staphyloma posticum und eine Choroiditis centralis.

Fast die ganze Hornhaut des linken Auges wird durch ein gleichmässig dichtes Leukom eingenommen. Einzelne hintere Synechien.

An den Ohren kein Ausfluss bemerkbar.

Von den obern Schneidezähnen steht nur noch der rechte innere; derselbe ist vorn unten keilförmig abgeschliffen, nicht facettirt. An den untern Schneidezähnen nichts Abnormes.

Im Rachen sind keine pathologischen Veränderungen, ebenso ist am Halse und Thorax nichts Abnormes zu finden.

Die Auskultation und Percussion der Lungen ergeben normale Resultate.

Die Wirbelsäule zeigt im untern Brusttheil eine leichte

Scoliose mit der Convexität nach links. Beide Schlüsselbeine und Schulterblätter sind normal.

Der rechte Arm zeigt entsprechend der obern Hälfte des Humerus, vorn, aussen und hinten fast nur Narbengewebe, welches jedoch dem Knochen wenig adhaerirt. Die Achselhöhle und Innenseite sind frei. In der untern Partie des Humerus ist die Haut etwa 2 Finger breit normal, dann folgt rings um das Ellenbogengelenk und am obern Theile der Ulna wieder eine Masse derben Narbengewebes, meist den Knochen adhaerent.

Am Vorderarm ist eine 3 Finger breite Partie normaler Haut, die aber hier sehr schlaff ist, als ob sie in überschüssiger Weise vorhanden wäre.

Am untern Ende der Ulna und des Radius befinden sich auf der Dorsalseite tief eingezogene Narben, den Knochen adhaerent.

Am untern Ende der Ulna fehlt etwa ein 2 cm langes Stück, soweit wird die Ulna vom Radius überragt und dadurch steht die Hand in Ulnarflexion.

Die Hand selbst ist normal mit Ausnahme des Metacarpus pollicis, welcher auffallend verkürzt ist; auch an dieser Stelle befinden sich tief eingezogene, bis auf den Knochen dringende Narben.

Das Schultergelenk ist in seinen Excursionen beschränkt. Bei fixirter Scapula ist die Abduction activ und passiv nicht ganz bis zur Horizontalen möglich. Die Elevation nach vorn ist activ sehr gering, passiv fast bis zur Horizontalen ausführbar. Die Rotation ist sehr beschränkt. Der Humeruskopf scheint in annähernd normaler Form am richtigsten Platze zu sein.

Eigenthümlich ist das Verhalten des Ellenbogengelenks. Dieses selbst ist nämlich fast ankylotisch; das untere Humerusende, an welchem die Epicondylen trotz des sie bedeckenden dichten Narbengewebes deutlich zu fühlen sind, befindet sich zwar in normaler Lage zu den Vorderarmknochen, aber die Beweglichkeit gegen dieselben ist beschränkt auf ein geringes Maass von Flexion, sowie auf Spuren von

Pro- und Supination. Bei activen Bewegungen gleicht diese Verbindung vollständig einer Ankylose. Dagegen geht die eigentliche Bewegung vor sich vermittelst einer Pseudarthrose zwischen dem untern Humerusende und dem nach unten konisch zulaufenden Humerusschafte, indem hier nur eine ligametöse Vereinigung besteht. Hier ist die active Beweglichkeit von spitzwinkliger Beugung bis zu vollständiger Streckung, auch ist Pro- und Supination in ziemlichem Grade möglich. Im Handgelenk ist Radial- und Ulnarflexion, Dorsal- und Volarflexion, wenn auch in etwas beschränktem Maasse, ausführbar.

In der linken Schultergegend befinden sich zahlreiche, jedoch nicht so ausgebreitete, Narben, wie rechts. — Sie nehmen besonders Vorder- und Aussenseite des Schultergelenks ein, sind aussen mehr verschiebbar, vorn dagegen straff, derb und dem Humerus adhaerent.

In der übrigen Gegend des Oberarms, sowie am Ellenbogen und Vorderarm ist die Haut normal bis auf adhaerente Narben am obern Ende der Ulna.

Am Handgelenke sind Auftreibungen der Vorderarmknochen zu bemerken, an der Radialseite befinden sich Narben.

Ebenso zeigt die Volar- und Dorsalgegend des Metacarpus digiti V adhaerente Narben.

Das Schultergelenk ist ankylotisch. Bei passiven Bewegungsversuchen ist ein starkes Krachen im Gelenk zu vernehmen. Activ kann der Arm nicht ganz bis zur Horizontalen abducirt werden, die Elevation nach vorn ist fast gleich Null; diese Bewegungen geschehen nur durch Drehung und Verschiebung der Scapula.

Der Oberarmkopf erscheint, in Bezug auf das Acromion, etwas nach vorn verschoben, mit straffem, adhaerentem Narbengewebe bedeckt direct unter der Haut.

Das Ellenbogengelenk ist normal beweglich, ebenso ist das Handgelenk nur wenig in seinen Bewegungen beeinträchtigt. Die Finger sind in leichter Beugecontractur.

Die Messung der obern Extremitäten ergibt folgende Resultate (bei einer Gesammtlänge der Person von 1,m 45).

a) Längenmasse.	Rechts	Links
Oberarm	14,5 cm	20,0 cm
Vorderarm	12,0 „	17,5 „
Hand	13,5 „	13,5 „
b) Umfang		
Oberarm oben	19,5 „	20,5 „
„ in der Mitte	17,0 „	19,0 „
Ellenbogen	21,0 „	21,0 „
Vorderarmmitte	19,5 „	19,5 „
Handgelenk	14,0 „	15,0 „

Am rechten Oberschenkel sind unten, hinten und aussen oberflächliche, nicht adhaerente aber sehr ausgebreitete Narben. In der Patellargegend befindet sich eine handtellergrosse Narbe, welche fest mit der Patella verwachsen, ringsum aber verschiebbar ist. Die Patella lässt sich normaler Weise seitwärts verschieben.

An der unregelmässig, knotig verdickten Tibia sind vorn in der ganzen Länge adhaerente Narben, oben reichlich unten vereinzelter. Der Fuss ist normal.

Am linken Oberschenkel alles normal, dagegen ist die knotig verdickte Tibia in ihrer ganzen Länge mit Narben besetzt, die ihr fest adhaeriren; vorzüglich im obern Theile.

Etwa 9 cm über den Malleolen biegt der Unterschenkel im nahezu rechten Winkel nach hinten um, (Siehe Fig.) die Achillessehne verläuft bogenförmig und ist straff gespannt; die Tibia ist an der Umbiegungsstelle mässig verdickt. Die Fibula, welche nur schwer zu palpiren ist, erscheint in ziemlich scharfem Winkel geknickt.

Der im Uebrigen normale Fuss befindet sich in Valgusstellung.

Die beiden Hüftgelenke sind annähernd normal.

Das rechte Knie kann vollständig gestreckt, jedoch nur bis zum rechten Winkel gebeugt werden, das linke hingegen vollständig bis zum Anstossen der Ferse an die Nates.

Die Fussgelenke sind normal.

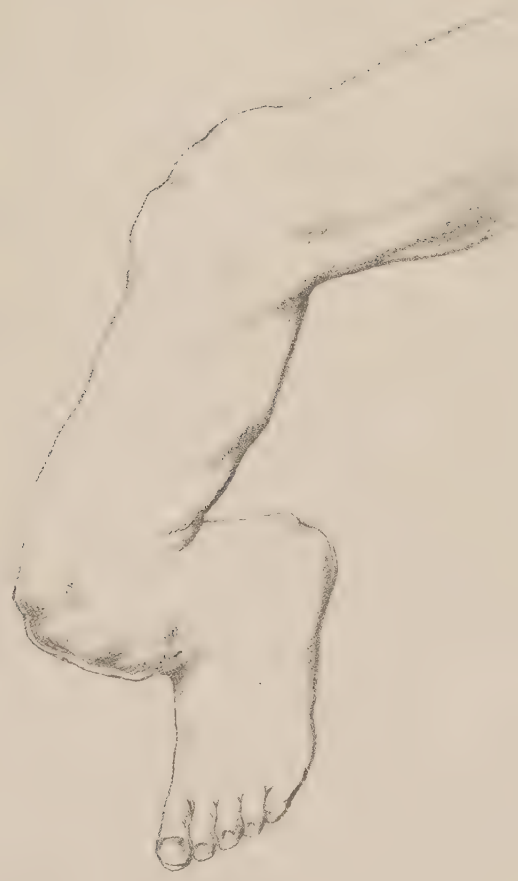

Die Länge des linken Beins kann in Folge der Umbiegung des Unterschenkels nicht bestimmt werden, im Uebrigen betragen die

Längenmaasse:	Rechts	Links
des Beins	87,0 cm	?
des Oberschenkels	44,0 „	43,0 cm
des Unterschenkels	37,0 „	?
des Fusses	20,5 „	20,5 „
Der Umfang misst am:		
Oberschenkel oben	47,5 „	45,0 „
mitten	43,0 „	37,5 „
unten	31,0 „	31,0 „
Knie	31,5 „	31,0 „
Unterschenkel oben	28,0 „	26,5 „
unten	22,5 „	25,5 „
Wade	30,0 „	24,0 „

Seit 4 Jahren trägt die Patientin einen Apparat am linken Bein, der ihr gestattet, auch dieses zum Gehen zu benützen. Derselbe besteht aus einem Schuh, an welchem seitlich 2 senkrechte Eisenstäbe angebracht sind; diese reichen bis ans Knie, wo sie mit Riemen befestigt werden. Zwischen denselben ist ein Polster so angebracht, dass gerade die Umbiegungsstelle des Unterschenkels auf diesem Polster zu liegen kommt. Auch hier wird der Unterschenkel durch einen Riemen an dem Apparate befestigt. Der Fuss steht also beim Gehen senkrecht, mit den Zehen nach unten, frei in der Luft.

Fassen wir nun einmal kurz zusammen, was uns Anamnese und Status praesens ergeben.

Die Krankheit befällt ein schwächliches Kind spontan im 9. Lebensjahre. Eine hereditaere Belastung mit Lues oder Tuberculose geht nicht aus der Anamnese hervor, höchstens könnte das frühzeitige Absterben der Geschwister, sowie der zweimalige Abort der Mutter auf Lues schliessen lassen.

Als erstes Symptom erscheint eine Schmerzhaftigkeit, dann Biegsamkeit des Unterschenkels; schubweise treten nun

Anschwellungen an vielen Stellen der Extremitäten und an der Stirn auf; nachdem dieselben kürzere oder längere Zeit bestanden haben, gehen sie in Eiterung über. Das Leiden währt 12 Jahre lang und hinterlässt eine Menge von Narben an der Stirn und den Extremitäten und unter diesen Narben finden wir hochgradige Zerstörung der Knochen: Knochendefekte am Stirnbein, Verkürzungen der langen Röhrenknochen, Verkrümmungen, Ankylosen mehrerer Gelenke, eine Pseudarthrose; ausserdem sind Residuen einer bilateralen Kerato-Iritis vorhanden.

Wir haben es also, abgesehen von dem Augenbefunde, mit einer chronischen multiplen Knochenkrankheit zu thun, welche wir, da sie an den meisten Stellen in Eiterung überging, mit Bestimmtheit als „entzündlicher Natur" bezeichnen können. Ueber die Aetiologie lässt uns die Krankengeschichte vollständig im Unklaren und wir müssen daher suchen auf dem Wege der Ausschliessung in Betreff dieser Frage zu einem Resultate zu kommen.

Die chronische Ostitis hat nun die verschiedensten Ursachen. Lücke (Zeitschrift für Chirurgie XIII. 300) theilt sie in 4 Hauptgruppen: 1) constitutionelle Krankheiten, 2) Infektionskrankheiten, 3) Trauma, 4) Gicht. Von letzteren beiden können wir in unserem Falle wohl ganz abstrahiren. Was die Infektionskrankheiten anbetrifft, so wissen wir aus der Anamnese, dass die Patientin in ihrer Jugend nur an den Masern gelitten hat und es fragt sich nun, ob im Anschluss an Masern derartige Knochenkrankheiten vorkommen. Lücke (l. c.) meint, dass die Knochenentzündungen sich nicht etwa direkt als Nachkrankheiten an Masern anschlössen, vielmehr hinterliessen diese in manchen Fällen eine allgemeine Schwächung des Körpers und damit disponirten sie zu Knochenentzündungen. Und an einer andern Stelle (Deutsche Zeitschr. f. Chir. XIV. 408) sagt er: „Es ist mir also wohl denkbar, dass Jahr und Tag nach Scharlach, Masern u. s. w. sich Heerde im Knochen und im Periost bemerklich machen können, die zur Zeit der Erkrankung deponirt waren und nun auf äussere oder innere Veranlassungen hin wieder

lebendig werden.“ Hiernach wäre also immerhin auch für unsern Fall die Möglichkeit nicht ausgeschlossen, dass die Masern die entfernte Ursache der Ostitis wären und die Länge des Zeitraums, der zwischen dem Ablauf der Masern (5. oder 6. Lebensjahr) und dem Eintritt der ersten Knochenerkrankung (im 9. Jahre) liegt, könnte nicht als Gegengrund angeführt werden, doch spricht wohl die enorme Ausdehnung der Erkrankung, sowie deren schubweises Auftreten gegen diese Annahme und für eine constitutionelle Basis.

Welche constitutionelle Krankheit ist nun wahrscheinlich die Ursache?

Bekanntlich sind es vor allem die Lues und die Tuberculose, welche als aetiologische Momente für chronische Knochenkrankheiten fungiren; Lücke scheidet beide in die hereditäre und in die acquirirte Form. Spricht nun etwas für Tuberculose? Nein! Erstens ist eine Heredität absolut nicht nachzuweisen, und, was mehr ist, sehr unwahrscheinlich, da beide Eltern ein so hohes Alter erreichten, ohne das geringste Zeichen einer tuberculösen Erkrankung; und zweitens, angenommen es sei ein Fall von acquirirter Tuberkulose, erscheint es doch zum Mindesten wunderbar, wenn bei dieser allgemeinen Verbreitung des Krankheitsstoffes nicht auch der Praedilectionsort, die Lungen, befallen sind, was ja nicht der Fall. Auch dürfte die Localisation der Krankheit an den langen Röhrenknochen und an der Stirn nicht für Tuberculose sprechen, die doch hauptsächlich die Gelenke und Gelenkenden der Knochen befällt.

So bleibt nur die Lues als aetiologisches Moment über. Zwei Punkte machen auf den ersten Blick die Lues unwahrscheinlich, das ist der Mangel diesbezüglicher anamnestischer Angaben und das Auftreten der Krankheit im 9. Lebensjahre, wo doch einerseits an die gewöhnliche Art der Infection nicht gedacht werden kann und andererseits auch die Annahme hereditärer Belastung bedenklich erscheint. Falls nicht das frühzeitige Sterben der zahlreichen Geschwister in so zartem Alter, sowie auch der zweimalige Abort der Mutter als der Lues verdächtig angesehen werden, ist das Ergebniss

der Anamnese allerdings negativ. Doch man weiss ja, wie wenig wahrheitsgetreu gewöhnlich derartige Angaben sind; auch ist es ja möglich, dass die Leute wirklich nicht wissen, ob sie Lues durchgemacht haben, sei es wegen der unbedeutenden Primaeraffection, die zumal beim Weibe doch leicht übersehen werden kann, sei es, dass sie sich der Länge der Zeit wegen nicht mehr daran erinnern. Kurz die mangelnde Anamnese würde ich als keinen Gegenbeweis gegen hereditäre Lues ansehen, ebensowenig wie ich sie als Gegenbeweis gegen eine in der Jugend acquirirte gelten lassen könnte, denn auch in diesem Falle kann die Schrunde an der Lippe, die als Primaeraffection nach einem infectiösen Kusse entsteht, oder welcher Gestalt letztere auch immer aufgetreten sein mag, leicht übersehen werden und erst die secundären Symptome klären über die Natur der Krankheit auf. Wenn aber der Mangel anamnestischer Angaben uns nicht hindern kann, an die luetische Natur der Krankheit zu denken so erscheint, die ungewöhnliche Zeit des Auftretens erst recht nicht als vollgültiger Gegengrund. Denn abgesehen von der schon oben berührten Möglichkeit der Acquisition post partum, lässt sich Zeit und Art des Auftretens auch sehr wohl mit Lues hereditaria in Verbindung bringen, ohne auf Angaben zu recurriren, wonach diese noch lange Jahre nach der Geburt ausgesprochen sein soll.

Bäumler sagt über hereditaere Lues: (Ziemssens Handbuch: Syphilis S. 242) „Bei verspätetem Ausbruch sind die Symptome oft sehr leichter Art und, selbst wenn sie wohl charakterisirt sind, können sie spontan vorübergehen. Manche hereditaer syphilitische Kinder kommen unter die Augen des Arztes nur mit einigen feuchten Papeln in der Gegend des Afters oder der Genitalien, die innerhalb der ersten Lebensjahre mehrfach recidiviren können. . . . . Ist mit oder ohne Behandlung das acute Stadium vorübergegangen, so entwickeln sich die syphilitischen Kinder entweder ganz normal, oder sie bleiben blass und schwächlich und die Spuren der in den ersten Lebensjahren durchgemachten Erkrankungen bleiben ihnen für Lebenszeit aufgedrückt. Sie können

übrigens fortan von speziellen Krankheitserscheinungen verschont bleiben. Allein häufiger treten zur Zeit der 2. Dentition, namentlich aber bei Mädchen zur Zeit der Pubertätsentwicklung neue Symptome hervor. Zu diesen gehören besonders die Keratitis interstitialis, ferner Rupia ähnliche Ausschläge oder serpiginöse Geschwürsprocesse auf der Haut, auch Knochenaffectionen, die, ungleich den assymetrischen Knochenaffectionen des tertiaeren Stadiums der acquirirten Lues häufig symmetrisch Stellen betreffen.“ Ich glaube, dass hiernach die Möglichkeit der luetischen Natur unseres Falles nicht bestritten werden kann, doch sehen wir, ob nicht auch der objective Befund, und wenn er auch nur Residuen eines abgelaufenen Processes aufweist, Momente enthält, welche direct für die luetische Natur des Leidens sprechen. Den Verlauf der Krankheit kennen wir kaum, aber ihren Sitz und ihre Ausdehnung können wir noch aus den vorhandenen Veränderungen entnehmen und auch diese können bei Knochenkrankheiten gerade von bedeutendem differentialdiagnostischem Werthe sein.

In seiner Abhandlung „Ueber die Aetiologie der chronischen Knochen- und Gelenkkrankheiten“ (D. Zeitschr. f. Chir. XIV. 387.) betont Schüller gerade dieses verschiedene Verhalten der Knochen und Gelenke den verschiedenen aetiologischen Momenten gegenüber, er weist darauf hin, dass die tuberculösen Knochenentzündungen meist von den Epiphysen und den spongiösen Knochentheilen ausgehen, sehr selten die Diaphysen und die platten Knochen befallen, während diese hingegen grade der Sitz luetischer Affectionen sind, und hält diese Localisation für bedeutungsvoll für die Differential-Diagnose. L. c. finden sich folgende Bemerkungen, welche auch sehr für die luetische Natur unseres Falles sprechen: „Einige Schwierigkeit muss man für die richtige Beurtheilung mancher luetischer Knochenentzündungen anerkennen, welche besonders bei hereditärer Lues vorkommen. Man findet hier meist an mehreren Stellen des Skelets „osteomyelitische“ Heerde von langem Bestande, an welchem gewöhnlich nur kleine Knochenbröckel, „cariöse“

Sequester, entleert werden. Hier mag mitunter die Entscheidung sehr schwer werden, ob Tuberculose oder Lues vorliege. Doch ist daran zu denken, dass tuberculöse Knochenheerde an den Diaphysen ausserordentlich selten sind, dass sie noch seltener zugleich in multipler Form auftreten, dass dabei die Knochenneubildung in der Nachbarschaft der Heerde meist sehr gering ist, dass ein mit käsigen Bröckeln gemischter Eiter entleert wird, dass das Allgemeinbefinden dabei mehr weniger leidet. Das multiple Auftreten von chronischen osteomyelitischen Knochenheerden bei Kindern und jungen Leuten, speciell an den Diaphysen, beruht, wenn wir von der acuten infectiösen Osteomyelitis und manchen Formen nach acuten Infectionskrankheiten, welche theils aus der Anamnese, theils aus dem charakteristischen Verlaufe und den Erscheinungen genau zu diagnosticiren sind, absehen, in der Regel auf hereditaerer Lues. Die Processe entwickeln sich aus einer gummösen Ostitis, welche zu Eiterung und Ausstossung kleiner Sequester führt. Das Allgemeinbefinden ist oft gar nicht, sicher weit seltner und in geringerem Maasse gestört, wie bei den seltnen multiplen Knochenerkrankungen. Die an den Phalangen bei Kindern auftretenden, als „spina ventosa" bekannten Knochenentzündungen gehören wohl nur zum Theil der Tuberculose an; ein Theil beruht wohl auf hereditaerer Lues. Auch hier mag eine strenge Scheidung nicht immer ausführbar sein, doch fehlen bei der luetischen Form nach unsern Beobachtungen selten andere Erscheinungen hereditaerer Lues." Wir werden sehen, wie sehr sich diese Bemerkungen auch auf unsern Fall beziehen. Gehen wir die einzelnen pathologischen Veränderungen der Reihe nach durch.

Das ganze Stirnbein ist mit Narben bedeckt, es hat eine unregelmässige Oberfläche und zeigt deutliche Knochendefekte. Das ist die gewöhnliche Form der Lues der Schädelknochen, an einzelnen Stellen zehren die gummösen Elemente den Knochen auf, dagegen erscheint an anderen Stellen vermehrte Knochenbildung (daher die unregelmässige Oberfläche) und, zerfällt das gummöse Gewebe, kommt es zur Eiterung, so

bilden sich in manchen Fällen weite Geschwürsflächen und diese hinterlassen ausgebreitete Narben. Hier scheint das Geschwür sich auf die Haut der Nase und der Wangen fortgesetzt zu haben, während der darunter liegende Knochen keine Veränderungen zeigt. Schon diese Affection des Stirnbeins allein könnte, da kaum je eine andere Krankheit derartige charakteristische Erscheinungen hervorruft, als vollgültiger Beweis für die luetische Natur angesehen werden.

Kann nun auch der Augenbefund in Beziehung zu Lues gebracht werden? Die Patientin knüpft ihre Augenerkrankung einerseits an die Masern, andererseits an eine im 17. Jahre durchgemachte Gesichtsrose; es könnte, falls die Angaben überhaupt stimmen, was denn doch bei der allgemeinen Unsicherheit der Aussagen noch zweifelhaft ist, nun wohl die beiden Processe in mehr minder hohem Grade begleitende Conjunctivitis so heftig aufgetreten sein, dass auch die Hornhaut mit ergriffen wurde; doch ist es nicht ebenso gut denkbar, dass die Trübungen von einer bei hereditaerer Lues so häufigen Keratitis interstitialis herrühren. Freilich soll eine Complication dieser Krankheit mit Iritis nur in seltenen Fällen vorkommen (Mayer, Handb. d. Augenheilkunde S. 93), doch kann man in diesem Falle, wo alle Erscheinungen der Krankheit so intensiver Natur waren, auch ungezwungen eine sehr intensive Augenerkrankung annehmen; oder aber auch noch auf eine Iritis luetica recurriren. Jedenfalls spricht also der Augenbefund nicht gegen Lues.

In weiterer Verfolgung unseres Status kommen wir zu dem so hochgradig verunstalteten rechten Arme. Schon die enorme Verkürzung ist auffallend, denn während bei einem proportional gebauten Menschen die Hand bis zur Mitte des Oberschenkels herabreichen soll, reicht sie hier kaum bis zur Crista ilei. Freilich kann das nicht Wunder nehmen, da wir sehen, dass hier der Process am Oberarm sowohl, als auch am Unterarm hauptsächlich in der Nähe der Epiphysen gehaust hat und Entzündungen der Knochen in der Nähe der Epiphysen grenzen, bekanntlich meist eine Ver-

kürzung hervorbringen. Ausserdem wird auch die aus der Anamnese wahrscheinliche Oberarmfractur noch zur Verkürzung beigetragen haben. Die Entstehungsart dieser Fractur deutet darauf hin, dass der Knochen schon stark afficirt war, als die Fractur eintrat, denn beim einfachen Aufheben eines Kindes am Arme dürfte ein gesunder Humerus wohl kaum brechen. Wo diese Fractur ihren Sitz hatte, lässt sich nicht mehr nachweisen, vielleicht am obern Humerusende oder in der Mitte, dann ist sie consolidirt, und die vorhandene Pseudarthrose entspricht einer zweiten entweder gleichzeitig, oder unbemerkt entstandenen Fractur, wie Beides schon beobachtet wurde; oder aber unsere Pseudathrose ist eben die Folge jener Fractur. Es ist selten, dass eine durch luetische Affection des Knochens entstandene Fractur nicht consolidirt, vielmehr geschieht dies meist auf ganz normale Weise. Gurlt zählt in seinem Handbuch nur wenige Fälle von derartiger Pseudarthrosenbildung auf und ist der Meinung, dass entweder die Lues die Callusbildung verhindere resp. verzögere, oder aber die durch das gummöse Gewebe hervorgebrachte Rareficirung des Knochens in diesen Fällen eine so hochgradige sei, dass eine knöcherne Vereinigung nicht stattfinden könne. In dem Kapitel „Knochenbrüchigkeit durch Syphilis" des genannten Werkes finden wir einige solche Fälle. In dem einen Falle von Earle (Nr. 5) brach eine Frau, die auch an Affectionen des Schädels, des linken Schlüsselbeins und des rechten Humerus mercuriell behandelt worden war, den Humerus 3″ über dem Ellbogen beim Aufheben eines Theetopfes. Seit jener Zeit auch Auftreibungen an anderen Knochen, Dolores osteocopi. Keine Consolidation trotz verschiedener Mercurialkuren, auch Causticum unwirksam. In dem andern Falle von Delpech, (Nr. 6) trat in Folge von acquirirter Lues 2 mal Fractur des rechten Humerus ein (ausserdem 2 mal rechte Clavicula fracturirt). Keine Consolidation, sondern Abscedirung und Fistelbildung. Delpech nahm operativ ein Knochenstück von 3″ Länge weg. Trotzdem trat erst viel später fibröse Vereinigung ein, die dem ganz steifen Ellbogengelenke nahe gelegen, die Stelle desselben ersetzte.

Letzteres findet ja auch in unserem Falle statt, auch hier ist das Ellbogengelenk fast ganz ankylotisch, ebenso das Schultergelenk. Ob hier nun eine selbständige Gelenkentzündung vor sich ging, oder ob die Knochenerkrankung auf die Gelenke übergegriffen hat, das ist wohl kaum noch zu entscheiden. Es kommt ja Beides im Verlauf der Lues vor. Nach Schüller (l. c.) ist der Vorgang folgender: Im Falle einer primären chronischen luetischen Gelenkentzündung schwillt das Gelenk subacut an, bald zeigt sich Fluctuation, die Kapsel wird locker. Es kommt zur Eiterung, die Synovialis ist granulös entartet, der Knochen nur entzündlich infiltrirt, die Gelenkkörper lassen sich leicht verschieben. Im andern Falle entsteht die Gelenkentzündung durch Durchbruch eines Gumma in das Gelenk.

Auffallend erscheint die Haut am Vorderarm, sie ist zwar glatt und glänzend, nicht dünn und welk, aber ausserordentlich schlaff, besonders scheint sie in der Längsrichtung zu reichlich vorhanden zu sein; es dürfte das wohl darauf beruhen, dass das Wachsthum der Vorderarmknochen bis zu einer gewissen Zeit mit dem Wachsthum der Haut gleichen Schritt gehalten hat, dann aber das weitere Längenwachsthum durch die Ostitis gehindert wurde, während die Haut normal weiter wuchs.

Wichtig für unsere Diagnose ist noch der Befund am Metacarpus pollicis dieser Extremität. Derselbe erscheint sehr verkürzt, es finden sich dort eingezogene Narben. Dieser Befund gestattet vollkommen, auf die unter dem Namen Dactylitis syphilitica bekannte und unter dem Bilde einer Spina ventosa verlaufende Affection zu schliessen. Denn diese, meist vom Knochenmarke, seltener von den Weichtheilen ausgehende Erkrankung endet gewöhnlich mit einer hochgradigen Destruction des Knochens und mit Abscedirung, wenn sie sich auch unter zweckmässiger Behandlung vollständig zurückbilden kann. Später mehr über diese ziemlich seltene Erkrankung!

Der linke Arm bietet gleichartige, aber weniger ausgedehnte Veränderungen dar, wie der rechte. Hautnarben,

meist dem Knochen adhaerent, Ankylose des Schultergelenks und Verkürzung der Extremität, doch ist diese weit geringer als rechts, erscheint ja auch die untere Epiphysengegend des Humerus, sowie die obere der Vorderarmknochen normal. Da auch am linken Arm mehrere dem am rechten Arm afficirten Stellen entsprechende befallen sind (Schultergelenk, oberes Humerusende, oberes Stück der Ulnadiaphyse, Ulna und Radius dicht oberhalb des Handgelenkes), so könnte man hierin eine der citirten Bemerkung Bäumlers entsprechende Symmetrie sehen.

Abgesehen von den Narben am Metacarpus digiti quinti und dessen Verkürzung, welche sich wie die ähnliche am Metacarpus pollicis destri verhalten dürfte, ist nichts Wesentliches an dieser Extremität weiter zu bemerken.

Aehnliche Processe wie an den obern Extremitäten sind nun auch an den untern vorgegangen, haben ähnliche Narben hervorgebracht, auch knotige Verdickungen beider Tibiae und vor allem diese merkwürdige Verkrümmung des linken Unterschenkels. Diese spontan, langsam entstandene Verkrümmung ist jedenfalls eine Seltenheit. Nur einige Fälle habe ich in der Literatur aufzufinden vermocht, welche aber meist wenig an den unseren erinnern.

Im Jahrgang 1837 der Schmidt'schen Jahrbücher (Bd. II 1. 186) ist ein Fall von Biegsamkeit des Unterschenkels verzeichnet. Der 12jährige sonst gesunde und kräftige Knabe bekam ohne nachweisbare Ursache Periostitis am obern Ende der Tibia; die Geschwulst und Schmerz liessen auf wiederholte Blutegel und andere Mittel nach. Es kam nicht zum Aufbruch, aber es blieb Hinken zurück. Als man nun den Fuss genau untersuchte, fand sich eine Biegsamkeit des Unterschenkels etwa in der Mitte. Der Unterschenkel konnte bogenförmig nach vorn gebracht werden, wenn man den Fuss des liegenden Patienten in die Höhe hob und den obern Theil der Tibia fixirte. Mehrere Wochen Ruhe und innerlicher Gebrauch des Eisens stellten die Festigkeit soweit wieder her, dass Patient mit einer Schnürbandage gehen konnte. — Es liegt in diesem Falle unzweifelhaft wie

im unsrigen ein entzündlicher Vorgang zu Grunde, wie schon aus der Geschwulst und den Schmerzen am obern Ende der Tibia hervorgeht, wahrscheinlich war auch hier der Knochen theilweise durch Granulationsgewebe ersetzt und dadurch biegsam. Ueber die Aetiologie lässt sich bei dem Mangel aller Angaben kaum etwas sagen.

Einen ähnlichen Fall beschreibt Czerny unter dem Titel: „Eine locale Malacie des Unterschenkels." (Wiener med. Wochenschrift 1873 Nr. 39.) Es handelt sich um einen 22jährigen, sonst gesunden Mann, der im Vorjahre den Krieg gegen Frankreich mitgemacht hatte und viel im tiefen Schnee und Wasser marschirt war. Allmählig bildete sich unter stechenden Schmerzen eine Anschwellung am untern Ende der Tibia. Man bemerkte eine Beweglichkeit derselben etwa 9 cm. über den Malleolen und legte einen Contentiv-Verband an. Patient verliess das Spital und kam nach einigen Wochen mit einem stumpfwinkelig nach hinten umgebogenen und in diesem Zustande consolidirten Unterschenkel zurück.

Einige Fälle, die Czerny aus der Literatur zusammenstellt, gleichen mehr weniger diesem, indem sie Männer von 20—30 Jahren betreffen, ohne nachweisbare Ursache entstanden sind (nur in einem Falle fühlte Patient plötzlich heftigen Schmerz beim Tanzen, die Biegsamkeit trat ein Jahr später ein) und, wie es scheint, sämmtlich entzündlicher Natur sind. Keiner der Fälle endigt mit Eiterung, nur in einem Falle ist es zweifelhaft, ob die erwähnten Ulcerationen der Haut in Folge von Knochengeschwüren, oder von aussen her entstanden waren. Eine constitutionelle Krankheit war nirgends nachzuweisen. Czerny meint, man könnte an eine verspätetete Rhachitis denken, doch träten die Entzündungserscheinungen zu sehr in den Vordergrund. Die Fälle wurden theils als „Osteomalacie" theils als „Osteohalisteresis" beschrieben. Letzteren Namen gebrauchte auch Mosetig für zwei Fälle, von denen Volkmann jedoch meinte, dass die Biegsamkeit mehr auf eine abnorme Markraumbildung, als auf Schwund der Kalksalze beruhe.

Stromeyer sah den Abguss des Unterschenkels vom ersten Czerny'schen Falle und hielt die Affection für luetischer Natur. Bald darauf hatte Czerny auch Gelegenheit, einen ähnlichen Fall auf unzweifelhaft hereditär luetischer Basis zu beobachten. Die 28 jährige Patientin hatte 2 Kinder geboren, das 3te Mal abortirt. Ihre Geschwister starben in den ersten Lebensjahren, der Bruder sollte Flecken gehabt haben. Seit dem 16. Jahre bildete sich allmählich eine Krümmung des Unterschenkels mit dem Scheitel nach vorn. Augenblicklich litt sie an einer fluctuirenden Geschwulst an der Ulna, die, angeblich seit 4 Jahren bestehend, auf Jodkali sich sehr besserte.

Es ist für uns interessant, dass in diesem evidenten Falle von hereditaerer Lues die Knochenaffection auch erst etwa zur Pubertätszeit eintrat, ohne dass jedenfalls auffallende anderweitige Symptome vorangingen. Aber ebenso interessant ist es auch, dass wir ein dem unsern Falle vollständig analoges Beispiel von Verkrümmung des Unterschenkels auf luetischer Basis finden und hiemit auch diese vor Allem auffallende Veränderung ungezwungen unter die Rubrik „Lues" verweisen können, wie es bei sämmtlichen andern vorliegenden Difformitäten möglich war.

Nachdem wir also gesehen, dass kaum eine andere Krankheit als aetiologisches Moment für die vorhandenen Difformitäten angeschuldigt werden kann, gibt uns die speciellere Betrachtung dieser Krankheitsprodukte auch noch die directen Anhaltspunkte für unsere Diagnose. Wir haben uns also nur noch für hereditaere oder acquirirte Lues zu entscheiden. Die gegen hereditaere Lues vorliegenden Einwände hoffe ich entkräftet zu haben, aber ich hatte bisher auch die Möglichkeit der acquirirten Lues offengelassen. Doch möchte ich mich für hereditaere Lues entscheiden, da einerseits die oben erwähnte anamnestische Angabe dafür spricht und dann auch Sitz und Art der Erkrankung. Bäumler macht gerade auf das oft symmetrische Auftreten der hereditaer syphilitischen Knochenkrankheiten aufmerksam, ebenso soll die Dactylitis syphilitica hauptsächlich im An-

schluss an hereditaere Lues vorkommen, auch der Augenbefund lässt sich am besten auf diese zurückführen und für die Unterschenkelverkrümmung fanden wir ein Seitenstück auf hereditär luetischer Basis.

Sehen wir uns nun nach ähnlichen Fällen um, so finden wir in der Literatur kaum einen erwähnt, der, was die Ausdehnung der Krankheit, sowie die durch sie hervorgerufene Veränderungen betrifft, den unsern erreichte. Hauptsächlich ist es mir nicht gelungen, Beispiele von so multipler und intensiver Erkrankung der langen Röhrenknochen zu finden. Am Nächsten dürften dem unseren noch einige, meist unter „Dactylitis syphilitica" beschriebene Fälle stehen, indem diese ein hervorragendes Symptom desselben bildet; aber ausser diesem Symptom erinnert noch immer die eine oder andere Erscheinung an unsern Fall. Es sind diese Krankengeschichten einer Abhandlung Lewins über „Phalangitis syphilitica" entnommen (Bd. IV der Charité-Annalen), wo alle bisher bekannten Fälle dieser Erkrankung zusammengestellt sind.

Der erste unter dem Titel „Zur Casuistik der syphilitisch Finger- und Gelenkaffectionen in der Berliner Klin. Wochenschrift 1870.7. von Risel aus Volkmanns Klinik veröffentlichte Fall betrifft ein 30jähriges Fräulein, deren Vater im 62. Jahre an der Wassersucht gestorben, während die Mutter noch lebt und gesund ist. Sie bekam spontan im 14. Jahre eine Anschwellung am obern Ende der Ulna, welche nach einem Jahre wieder verschwand. Gleichzeitig stellten sich ganz unregelmässige Fieberanfälle ein. Im 20. Jahre mehrwöchentlicher Oedem der Schenkel mit Petechien. Im 22. Jahre zweimal Unterleibsentzündung. Dann schwoll das rechte Handgelenk und hierauf das linke Kniegelenk, dann das linke und im 28. Jahre das rechte Fussgelenk an, während die Haut unversehrt blieb, fixirte sich desselbe allmählig in leichter Flexion. Am Stirnbein und den Schienbeinen bildeten sich höckerige Auftreibungen. Vom Handgelenk breitete sich die Geschwulst auf die erste und zweite Phalanx der vier ersten Finger aus. Nach einem

Jahre Aufbruch am Zeigefinger. Es entleerte sich wenig Eiter, die Fistel schloss sich nach einigen Wochen. Die Hand wurde in Palmarflexion fixirt und die Anschwellung blieb Jahre lang. Im 28. Jahre Anschwellung am linken Handrücken, nach 3 Monaten Incisionen am Metacarpus I und II wegen starker Hautröthung; diese wandelten sich in grosse Geschwüre um. Aehnliches an der Phalanx I des Daumens. Ein Jahr später am 2. und 3. Finger, dann an der 3. rechten Zehe. Die Patientin war 16 Jahre ohne Erfolg, aber nie antisyphilitisch behandelt worden. Auf Auskratzungen der gummösen Massen und Jodkalium trat Besserung ein, doch starb Patientin an einer intercurrenten Pleuritis und abundanten Magendarmblutung. — Bei der grossen Wahrscheinlichkeit der syphilitischen Natur dieses Falles erinnert ausser den jedenfalls analogen Affectionen an den Metacarpal- und Phalangealknochen noch die ungewöhnliche Zeit des Auftretens der Knochenaffection im 14 Jahre an den unsern. (Lewin meint allerdings, dass die Lues in den ersten Lebensjahren acquirirt sei). Ferner der Verlauf der Krankheit, das Befallensein der verschiedensten Stellen nach einander stimmt mit unserm Falle überein, wenn es hier auch mehr die Finger und Gelenke sind, während sich neben diesen bei unserer Patientin hauptsächlich noch die langen Röhrenknochen betheiligen. Diese sind auch afficirt neben den Handknochen in folgenden Fällen von Taylor.

Bei einem 8jährigen Mädchen, das im 3. Jahre an einem syphilitischen Hautausschlage, Kondylomen etc. litt und über heftige nächtliche Knochenschmerzen klagte, fand Taylor den Zeige- und Mittelfinger der linken Hand und die untere Diaphyso-epiphysalverbindung des Radius und der Ulna beigeschwollen derseits; ausserdem das untere Ende des Fenner-Besserung auf Kalijodatum, Chinin, Eisen.

Ein 9jähriger Knabe hatte syphilitische Erscheinungen nach der Geburt. Rechter Zeigefinger stumpfartig durch Schwund des ganzen ersten Phalaux, des nächsten Drittels der zweiten und der untern 2 Drittel des Metacarpus. Auch der 5. Finger war verkürzt durch Schwund des Metacarpal-

knochens; es besteht statt des Knochens ligamentöse Vereinigung. Ulna und Radius enden konisch, an beiden fehlen etwa $1^1/_2$ Zoll. Knotige Anschwellungen an Ulna und Tibia.

In diesem Falle ist also der Knochenschwund ganz ohne Eiterung vor sich gegangen.

Noch einen 3. Fall erzählt Taylor von einem 10wöchentlichen Kinde, wo sich Schwellung der Diaphyso-epiphysalverbindung des Radius und der Ulna mit der Phalangealerkrankung combinirte und erhält die Coësistenz beider Symptome als beweiskräftig für Lues.

Einen Fall, der durch die Multiplicität und Localisation der Affectionen, sowie durch den Uebergang vieler derselben in Eiterung an den unsrigen erinnert, publicirte Rulkley. Ein $2^3/_4$jähriges Mädchen litt nach der Geburt an interstitieller Keratitis und eigenthümlichen Knochenaffectionen von wahrscheinlich luetischem Ursprunge. Im 15. Monate schwoll der linke Knöchel an und abscedirte. Eine ähnliche Geschwulst an der Aussenseite des rechten Fusses abscedirte ebenfalls. Im 18. Monate schwoll die Phalanx I des linken Daumens und Zeigefingers an und abcedirte, ebenso im 21. Monate der Metacarpus digiti dextri II. Am Ende des 3. Jahres fand Bulkley starke Verdickung der Phalanx I des linken Daumens und Zeigefingers Ulcera bis auf den Knochen. Aehnliches am Metacarpus indicis dextri. Der linke Fuss war total intumescirt, in der Gegend des Metatarsus IV und V ulcera, ebenso am Knöchel.

Interessant ist noch folgender Fall von Keyes, weil er in der medizinischen Gesellschaft zu New-York eine lebhafte Debatte über die Natur der Krankheit hervorrief.

Ein 18jähriger junger Mann litt von Kindheit an an verschiedenen Affectionen der Hände und Füsse und zeigte als Residuen Verkürzung und Verlängerung einzelner Phalangen mit einzelnen strahligen Narben. Die Mehrzahl hielt den Fall für congenital luetischer Natur.

Dies sind die wenigen Fälle, welche ich auffinden konnte, sie gleichen zwar meist nur in dem einen oder andern